Ecografia – Dipartimento di Malattie Infettive
Università di Pavia – IRCCS Fondazione Policlinico "San Matteo"

WHO Collaborating Centre for Clinical Management of Cystic Echinococcosis

Enrico Brunetti – Anna Lisa Garlaschelli – Antonella Grisolia – Luca Piccoli – Carlo Filice

L'ECHINOCOCCOSI CISTICA

Piccola guida per i pazienti

Pavia University Press
Editoria scientifica

Editoria scientifica

Piccole guide per i pazienti

1

Ecografia – Dipartimento di Malattie Infettive
Università di Pavia – IRCCS Fondazione Policlinico "San Matteo"

WHO Collaborating Centre for Clinical Management of Cystic Echinococcosis

Enrico Brunetti – Anna Lisa Garlaschelli
Antonella Grisolia – Luca Piccoli – Carlo Filice

L'ECHINOCOCCOSI CISTICA

Piccola guida per i pazienti

PaviaUniversityPress

L'echinococcosi cistica : piccola guida per i pazienti /

Enrico Brunetti ... [et al.]. - Pavia : Pavia University Press, 2011. - 18 p. : ill. ; 30 cm. - (Piccole guide per i pazienti ; 1)

ISBN 9788896764107

In testa al front: Ecografia, Dipartimento di Malattie Infettive, Università di Pavia, IRCCS Fondazione Policlinico "San Matteo" e WHO Collaborating Centre for Clinical Management of Cystic Echinococcosis

1. Cisti da echinococco

I. Brunetti, Enrico

616.96 CDD-21 - Malattie parassitarie

© Enrico Brunetti – Anna Lisa Garlaschelli – Antonella Grisolia – Luca Piccoli – Carlo Filice, 2011 – Pavia
ISBN: 978-88-96764-10-7

Nella sezione "Editoria scientifica" Pavia University Press pubblica esclusivamente testi scientifici valutati e approvati dal Comitato scientifico-editoriale.

I diritti di traduzione, di memorizzazione elettronica, di riproduzione e di adattamento anche parziale, con qualsiasi mezzo, sono riservati per tutti i paesi. La fotoriproduzione per uso personale è consentita nei limiti e con le modalità previste dalla legislazione vigente.

Immagine in copertina: Enrico Brunetti, *Protoscolici vitali nel liquido cistico aspirato con PAIR (Puntura, Aspirazione, Iniezione e Riaspirazione)*.

La versione elettronica ad accesso aperto di questo volume è pubblicata in <www.paviauniversitypress.it>

Editore / Publisher: Pavia University Press
Edizioni dell'Università degli Studi di Pavia
Biblioteca Delle Scienze – Via Bassi, 6 – 27100 Pavia – Italia
<www.paviauniversitypress.it>

Stampato da / Printed by: Print Service – Strada Nuova, 67 – 27100 Pavia - Italia

Sommario

Introduzione 7
L'echinococco 8
La trasmissione 8
La distribuzione geografica 9
La malattia 9
La cisti 10
I sintomi 10
Le tipologie di cisti 11
L'accertamento sierologico 13
Le cure possibili 14
1. La terapia farmacologica 14
2. Il trattamento percutaneo 14
3. La terapia chirurgica 15
Le raccomandazioni 16
I siti Internet utili 16
Ringraziamenti 16
Glossario dei termini scientifici utilizzati nella guida 17

Introduzione

L'echinococcosi cistica, o idatidosi, è una malattia diffusa in quasi tutto il mondo, soprattutto nelle zone in cui è o era praticata la pastorizia. Questa infezione è frequente nel bacino del Mediterraneo, in particolare nell'Italia del Sud e nelle isole, in Spagna, Grecia, Turchia e Africa del Nord; nel resto del mondo è maggiormente presente nell'Asia centrale e nell'America Meridionale e la sua diffusione è in aumento nei paesi dell'Est europeo.

Fino alla fine degli anni '80, l'unico trattamento disponibile per questa malattia era la chirurgia. Successivamente lo sviluppo di farmaci (in particolare l'albendazolo) e l'introduzione dei trattamenti percutanei hanno notevolmente ampliato le possibilità terapeutiche.

Per la sua relativa rarità, è preferibile affrontare la malattia in centri di riferimento, in cui siano presenti specialisti (infettivologi, chirurghi, gastroenterologi e radiologi) che abbiano esperienza in questa patologia e collaborino tra loro nella scelta del trattamento più idoneo.

Da molti anni lavoriamo in uno di questi centri e abbiamo pensato di utilizzare la nostra esperienza per preparare questa piccola guida, che è destinata ai pazienti affetti da questa malattia, per aiutarli a comprendere meglio ciò che spieghiamo loro durante la visita.

I lettori potranno ottenere ulteriori informazioni contattando il nostro centro, scrivendo all'indirizzo e-mail **echino.info@gmail.com** o telefonando ai seguenti recapiti: 0382 502799 o 0382 502159, dalle ore 9.30 alle 12.30, da lunedì a venerdì.

Gli autori

Enrico Brunetti
Anna Lisa Garlaschelli
Antonella Grisolia
Luca Piccoli
Carlo Filice

Ecografia
Dipartimento di Malattie Infettive
Università di Pavia – IRCCS Fondazione Policlinico "San Matteo"

WHO Collaborating Centre for Clinical Management of Cystic Echinococcosis

L'echinococco

L'echinococco adulto è un piccolo verme di 3-6 mm di lunghezza (Figura 1). Il suo nome scientifico è *Echinococcus granulosus* e vive solitamente nell'intestino dei cani o dei loro parenti stretti (come il lupo, il dingo e la volpe rossa). Questi animali, detti ***ospiti definitivi***, non hanno alcun disturbo, ma eliminano con le feci le uova del parassita che, se ingerite accidentalmente, possono infettare altri animali (come le pecore, le capre e i suini), oppure l'uomo, causando l'echinococcosi cistica.

Figura 1. *E. granulosus* adulto (da <www.cdc.gov>, Centri per la prevenzione e il controllo delle malattie).

La trasmissione

L'uomo e i suddetti animali sono definiti ***ospiti intermedi*** e si infettano consumando cibo contaminato dalle uova, in particolare verdure crude non lavate. Nel caso dell'uomo la trasmissione può avvenire in seguito al contatto con le feci di cani infetti oppure giocando con questi animali e portandosi poi le mani alla bocca. I cani, invece, si infettano ingerendo le carni di altri animali malati (Figura 2).

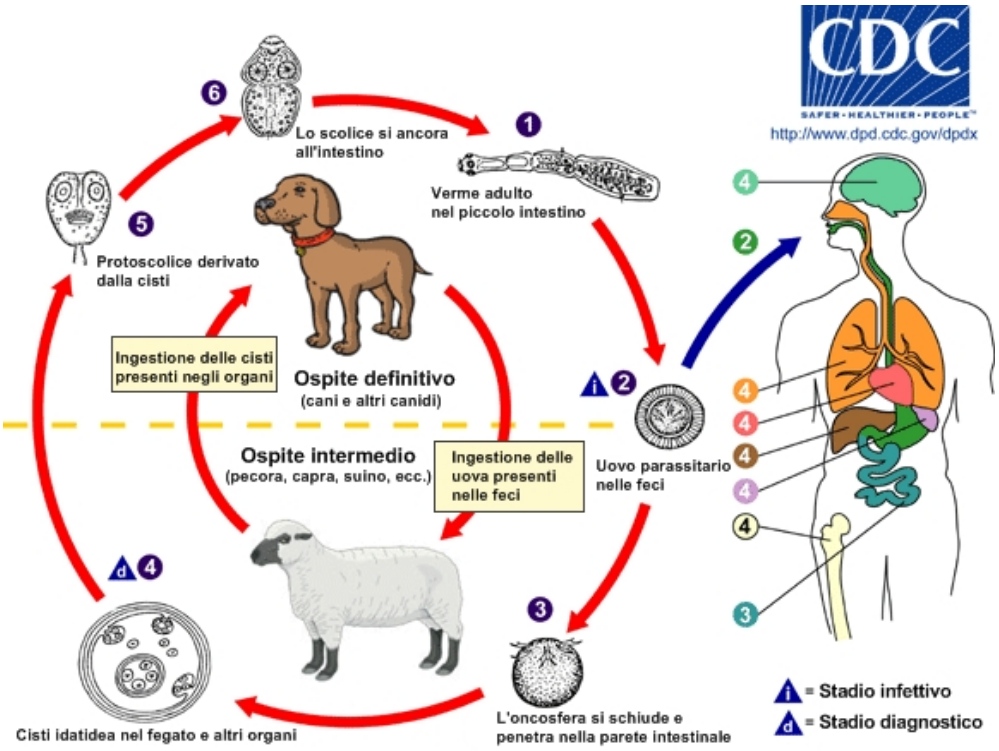

Figura 2. Ciclo vitale del parassita (da <www.cdc.gov>, Centri per la prevenzione e il controllo delle malattie).

La distribuzione geografica

L'echinococco è molto diffuso, in particolare nelle zone in cui si praticano la pastorizia e l'allevamento di bestiame. È presente in Africa nord-orientale, Asia centrale, America Latina, Australia e nel bacino del Mediterraneo. In Italia si trova prevalentemente nelle isole, soprattutto Sardegna, e nel sud del paese (Figura 3).

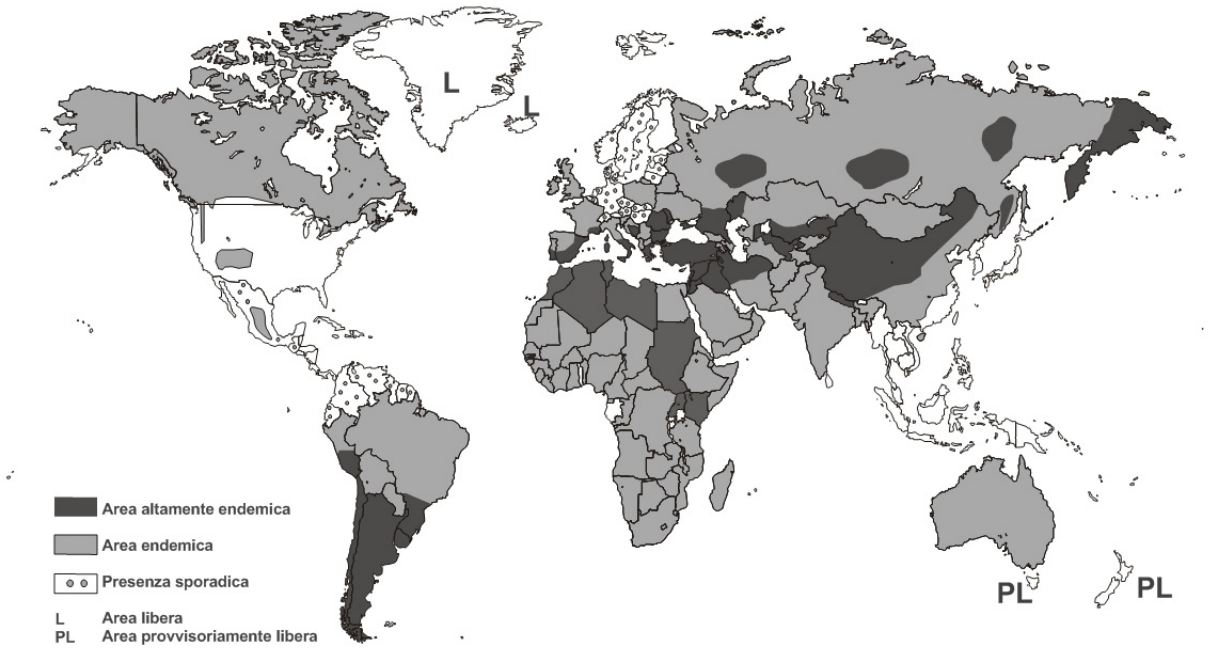

Figura 3. Distribuzione globale di *E. granulosus* (da WHO/OIE Manual on Echinococcosis in Humans and Animals: a Public Health Problem of Global Concern. J. Eckert, M.A. Gemmell, F.-X. Meslin e Z.S. Pawłowski, 2001).

La malattia

L'echinococco causa una malattia chiamata echinococcosi cistica (o idatidosi), caratterizzata dalla presenza di cisti di dimensioni e aspetto variabili in diversi organi del corpo, più frequentemente nel fegato e nei polmoni. Più raramente vengono colpiti la milza, i reni, la cavità addominale e pelvica, le ossa e il cervello.

Quando le uova vengono ingerite, giungono fino all'intestino tenue, attraversano la parete intestinale e, seguendo il circolo sanguigno, possono raggiungere gli organi dove si formano e si sviluppano le cisti. Normalmente l'organo più interessato è il fegato perché è il primo che le uova incontrano nel loro percorso lungo i vasi provenienti dall'intestino.

La cisti

La cisti causata dall'echinococco ha una forma generalmente rotondeggiante, al cui interno si trova un liquido limpido (il liquido cistico) e la cosiddetta ***sabbia idatidea***, formata da frammenti del parassita. Questo liquido è racchiuso da una parete costituita da tre strati concentrici (Figura 4):

1. la membrana proligera: è lo strato più interno da cui originano le cosiddette capsule proligere, che contengono ***protoscolici***, potenzialmente in grado di generare nuove cisti;
2. la membrana laminata: è lo strato intermedio di colore biancastro;
3. il pericistio: è lo strato più esterno ed è formato dal tessuto dell'ospite che costituisce una sorta di capsula intorno alla cisti.

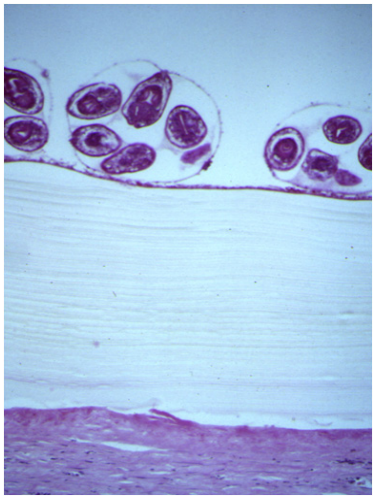

Figura 4. Parete della cisti idatidea (per gentile concessione del Prof. H. Seitz, Università di Bonn).

La velocità di crescita varia da cisti a cisti, ma mediamente è di circa 2 mm al mese, fino al raggiungimento di dimensioni talvolta cospicue (anche 15-20 cm). Può succedere che dopo alcuni anni la cisti muoia e vada incontro a calcificazione, senza che l'ospite se ne sia mai accorto.

Altre volte, invece, la cisti può dare segno di sé semplicemente comprimendo gli altri organi e i tessuti circostanti, oppure infettandosi o rompendosi; in quest'ultimo caso i disturbi possono essere anche molto gravi.

I sintomi

Spesso i sintomi sono assenti e la cisti viene scoperta per caso durante esami eseguiti per motivi diversi. Altre volte invece la cisti si manifesta con vari disturbi generici, come la febbre, oppure più specifici, in relazione all'organo interessato. Per esempio, se la cisti si trova nel fegato, come spesso accade, si possono avere difficoltà digestive oppure un senso di peso fino a un vero e proprio dolore nel quadrante superiore destro dell'addome. Se invece la cisti è localizzata nel polmone ci può essere tosse, dolore al torace e ***vomica***, cioè emissione di materiale della cisti dalla bocca.

Quando la cisti aumenta di dimensioni può incontrare strutture dell'ospite che oppongono resistenza (un grosso vaso sanguigno, ad esempio) e provocano un lieve danno alla parete che può portare alla fuoriuscita di un po' di liquido cistico. Ciò può causare disturbi di tipo allergico, come orticaria, crisi asmatiche, prurito, a volte febbre, fino al vero e proprio ***shock anafilattico*** in caso di rottura della cisti, che può avvenire generalmente in seguito a un trauma.

Le tipologie di cisti

Poiché la maggior parte delle cisti si trova nel fegato, uno degli esami diagnostici a cui vengono spesso sottoposti i pazienti è l'ecografia dell'addome.

L'aspetto della cisti all'ecografia varia in relazione allo stadio della malattia e aiuta il medico a decidere il trattamento più idoneo. Di seguito viene mostrato come può apparire ecograficamente la cisti secondo la più recente classificazione approntata dall'Organizzazione Mondiale della Sanità (Figura 5). Nelle immagini ecografiche i liquidi appaiono neri (cioè ***anecogeni***), mentre le strutture solide sono di varie sfumature, dal bianco al grigio scuro.

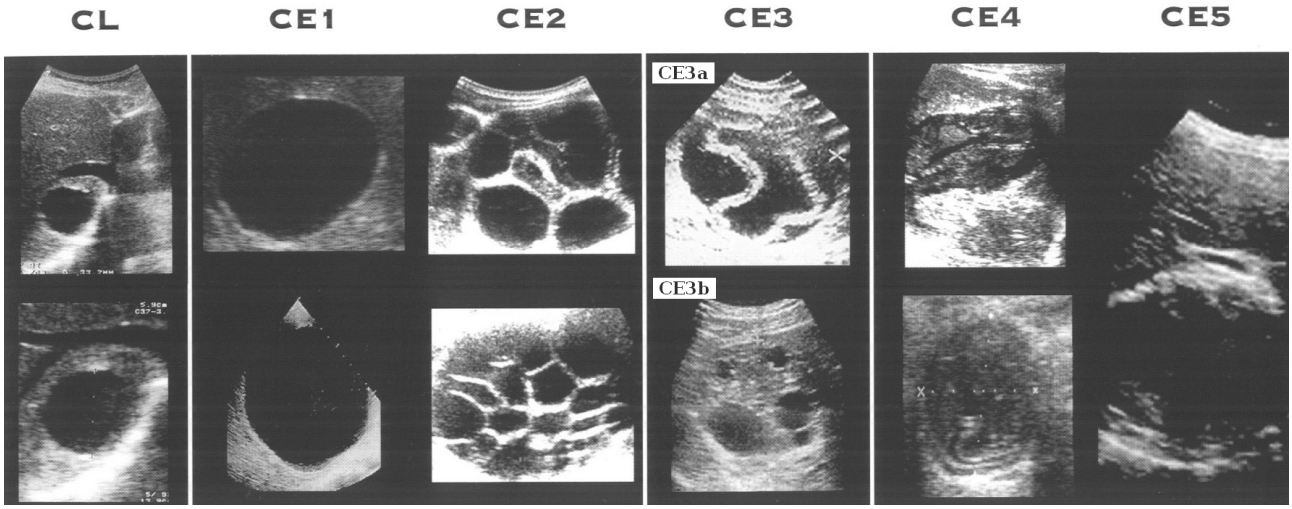

Figura 5. Classificazione ecografica proposta dall'IWGE-WHO (Gruppo informale di lavoro sull'echinococcosi dell'Organizzazione Mondiale della Sanità, 2001).

CL *Cisti liquida*. È una cisti a contenuto completamente liquido, di solito non parassitaria. A volte deve essere differenziata dalla cisti da echinococco con esami diversi dall'ecografia.

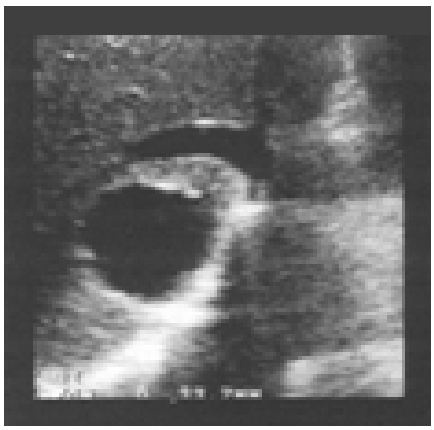

CE1 *Cisti attiva*. È una cisti giovane e vitale, di forma rotondeggiante, a contenuto liquido, con parete ben visibile. Possono esserci fini echi al suo interno, dovuti al movimento della ***sabbia idatidea***.

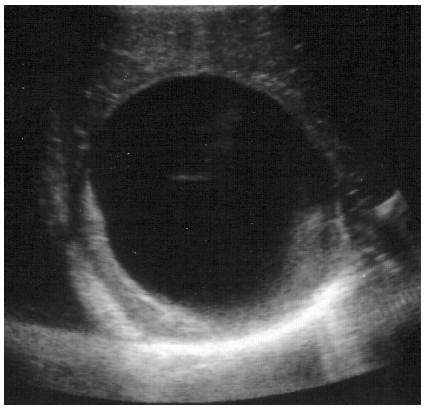

CE2 *Cisti attiva*. La cisti ha un contorno netto e sono presenti dei setti al suo interno che la suddividono in cavità più piccole, dette ***cisti figlie***.

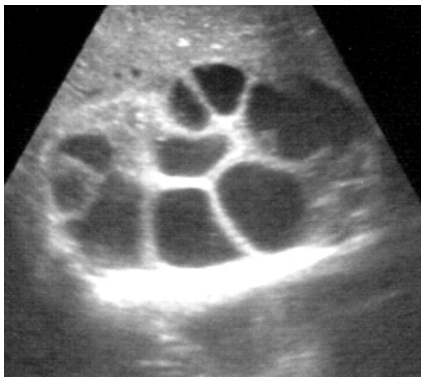

(Per gentile concessione del Dr. S. Rossi, Ecografia interventistica, IRCCS Fondazione Policlinico "San Matteo", Pavia).

CE3 *Cisti in fase di transizione* dallo stato attivo a quello inattivo. Questo tipo si suddivide in:

CE3a È una cisti liquida, ma al suo interno si può vedere la membrana distaccata che fluttua nel liquido.

CE3b È una cisti in parte solida con zone ***anecogene*** (liquide), che sono ***cisti figlie*** formatesi in una cisti in via di solidificazione.

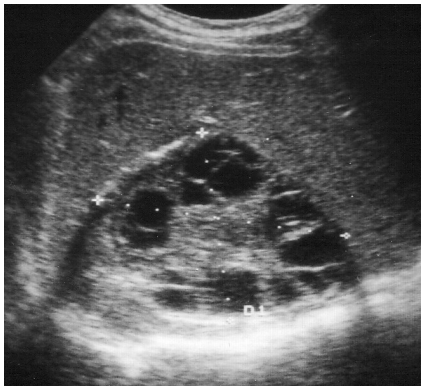

CE4 *Cisti inattiva*. È una cisti per lo più solida e può avere l'aspetto caratteristico a "gomitolo di lana".

CE5 *Cisti inattiva*. La cisti è completamente solida ed è caratterizzata da un orlo calcifico parziale o completo.

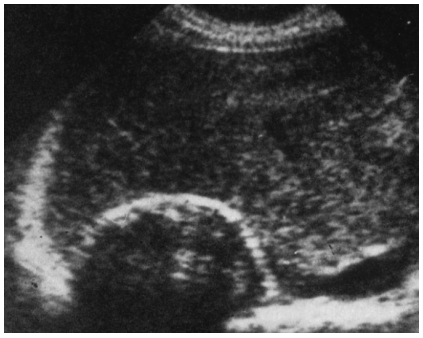

L'accertamento sierologico

Alcune immagini ecografiche sono molto indicative per la diagnosi di echinococcosi, ma l'ipotesi deve essere verificata attraverso altri esami. In particolare si possono ricercare nel sangue gli ***anticorpi*** specifici contro l'echinococco, grazie ai test ***sierologici*** effettuati in seguito a un prelievo di sangue venoso. La presenza di questi anticorpi indica che il portatore della cisti è venuto a contatto con il parassita.

I principali test utilizzati per questa ricerca sono due e sono chiamati con le rispettive sigle, cioè ELISA e IHA: questi test inoltre mostrano la presenza degli ***anticorpi*** e ne calcolano la quantità. Sono quindi utili per la diagnosi e possono fornire un'indicazione sulla vitalità della cisti e sulla risposta alla terapia. Nei casi dubbi si può usare un test ancora più specifico, chiamato *Western Blotting* (o *Immunoblotting*).

Le cure possibili

Attualmente esistono tre possibilità di trattamento delle cisti:

1. la terapia farmacologica;
2. il trattamento percutaneo;
3. la terapia chirurgica.

Le terapie descritte di seguito, in particolare la percutanea e la chirurgica, si riferiscono soprattutto alle cisti localizzate nel fegato o in altri organi addominali.

1. La terapia farmacologica

Si basa sulla somministrazione di farmaci della classe dei benzimidazolici, attivi contro questo parassita, dei quali il più utilizzato è l'albendazolo (Zentel®). Il trattamento prevede l'assunzione di due compresse al giorno, dopo i pasti, per cicli di 90 giorni. Il numero dei cicli dipende dall'andamento della cisti e talvolta, se la cisti non è regredita dopo una serie di cicli, lo specialista può decidere di passare al trattamento percutaneo.

I rischi possibili riguardano la possibile tossicità (in genere molto bassa) dei farmaci per alcuni organi, in particolare il fegato, il rene e il midollo osseo. Per questo motivo, durante la terapia, è importante sottoporsi ogni 30 giorni al controllo dei valori del sangue.

2. Il trattamento percutaneo

L'approccio percutaneo più utilizzato è la PAIR, un trattamento poco invasivo effettuato in ***anestesia*** locale. La sigla PAIR indica le quattro fasi di questa tecnica (Puntura, Aspirazione, Iniezione e Riaspirazione): dopo aver visualizzato la cisti con l'ecografia, si procede infilando un ago sottile o un catetere (che ha un diametro maggiore) e, in successione, si aspira il liquido cistico, si inietta una sostanza che uccide il parassita (in genere l'alcol etilico) e, infine, si riaspira. Il liquido aspirato può essere esaminato immediatamente per verificare la diagnosi e la vitalità della cisti.

I rischi possibili sono molto rari e sono principalmente due: lo ***shock anafilattico*** e l'***echinococcosi secondaria***. Lo ***shock anafilattico*** è una grave reazione allergica che, se non viene trattata in tempo, può risultare letale e per questo motivo la manovra viene sempre eseguita in presenza di uno specialista rianimatore. L'***echinococcosi secondaria*** è dovuta allo spargimento di liquido cistico nell'organismo, con conseguente formazione di nuove cisti; per prevenirla si somministra dell'albendazolo (***profilassi*** farmacologica).

3. La terapia chirurgica

Gli interventi chirurgici possono essere di due tipi (Figura 6a-b):

a. radicali (***pericistectomia***; ***epatectomia*** parziale);
b. conservativi (svuotamento della cavità cistica con o senza ***omentoplastica***).

Più l'intervento è radicale, meno probabilità ci sono che la cisti si riformi (casi di ***recidiva***), tuttavia maggiori saranno i rischi di complicanze.

Figura 6a. Interventi di chirurgia radicale (per gentile concessione del Dr. A. Menezes da Silva, Ospedale "Pulido Valente", Lisbona).

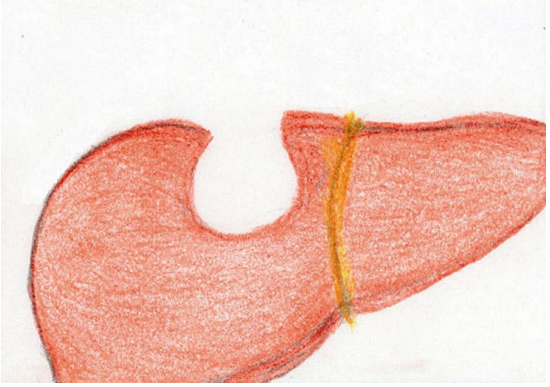

Pericistectomia (cistectomia totale)

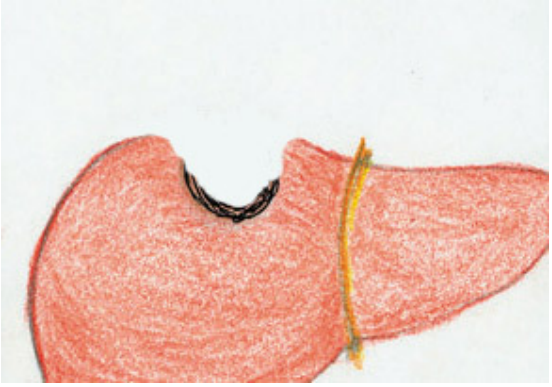

Epatectomia parziale
(cistectomia parziale o subtotale)

Figura 6b. Interventi di chirurgia conservativa (per gentile concessione del Dr. A. Menezes da Silva, Ospedale "Pulido Valente", Lisbona).

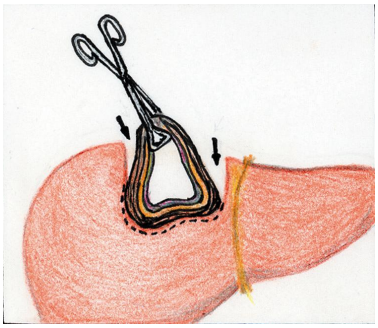

Rimozione della cisti

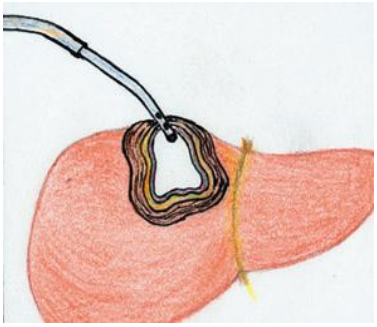

Aspirazione del contenuto

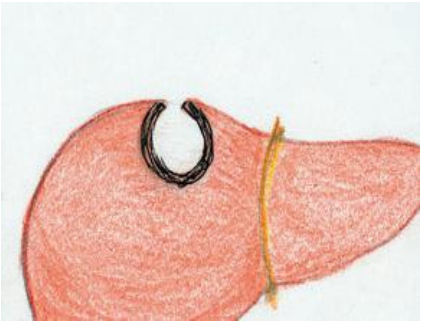

Esito

I rischi possibili sono quelli associati a ogni operazione chirurgica (***anestesia*** totale, infezioni, stress di un intervento), più quelli derivati dalla manipolazione della cisti e presenti anche per il trattamento percutaneo, cioè lo ***shock anafilattico*** e l'***echinococcosi secondaria***.

La terapia più adatta al paziente è scelta dal medico principalmente in base alla sede e alle caratteristiche della cisti.

Le cisti con maggiore quantità di liquido (CE1, CE3a) rispondono meglio al trattamento percutaneo, mentre in presenza di ***cisti figlie*** (CE2, CE3b) è più indicata la terapia farmacologica con albendazolo. In realtà, le cisti CE3b sembrerebbero non necessitare di alcun trattamento, ma solo di controlli periodici, in quanto nella nostra esperienza clinica abbiamo osservato che la maggior parte di queste cisti recidiva dopo una parziale risposta positiva al trattamento.

Le cisti non vitali (CE4 e CE5) non devono essere sottoposte ad alcuna terapia: a meno che non diano disturbi, vanno semplicemente controllate ecograficamente ogni anno.

La chirurgia viene di solito riservata a casi particolari, ad esempio alle cisti sintomatiche e difficilmente raggiungibili con approccio percutaneo.

Le raccomandazioni

L'echinococcosi cistica è una malattia cronica con cui i pazienti devono imparare a convivere, senza eccessive preoccupazioni, in quanto spesso le cisti sono inattive e non causano disturbi.

D'altra parte non devono essere trascurati i controlli periodici, fondamentali sia per capire l'andamento della malattia, sia per accertarsi che non ci siano effetti collaterali dovuti alla terapia.

I siti Internet utili

Di seguito sono riportati gli indirizzi di alcuni siti utili e affidabili per avere ulteriori informazioni sull'echinococcosi cistica:

<www.emedicine.com> (in inglese)
<www.cdc.gov> (in inglese)
<www.hydatid.net> (in italiano).

Ringraziamenti

Gli Autori ringraziano Nadia Locatelli per la lettura critica e i suggerimenti sul testo.

Glossario dei termini scientifici utilizzati nella guida

Anecogeno Termine usato in ecografia per descrivere immagini che appaiono nere, per la presenza di sostanze liquide che lasciano passare il fascio di ultrasuoni. Le sostanze solide invece determinano riflessione degli ultrasuoni, creando immagini più o meno *ecogene*, cioè più o meno chiare, con varie sfumature dal bianco al grigio scuro.

Anestesia Termine medico che indica genericamente l'abolizione della sensibilità e del dolore (analgesia), ottenuta mediante somministrazione di farmaci, detti appunto *anestetici*. Può essere *locale*, cioè di una porzione più o meno estesa del corpo, oppure *generale*, con perdita di coscienza e analgesia completa.

Anticorpi Proteine prodotte dalle cellule del sistema immunitario in risposta ad aggressioni dall'esterno. Proteggono l'organismo dalle infezioni legandosi ai microrganismi infettivi e scatenando una serie di eventi che portano all'eliminazione degli stessi microrganismi.

Cistectomia Asportazione chirurgica dell'intera cisti, inclusa la capsula formata dall'ospite (pericistio), per cui è anche detta *pericistectomia*.

Cisti figlie Cisti che si sviluppano all'interno della cisti principale e sono generate dai protoscolici.

Echinococcosi secondaria Infezione causata dalla fuoriuscita dalla cisti di protoscolici che, raggiungendo altri organi, danno origine a nuove cisti.

Epatectomia Intervento chirurgico di resezione parziale del fegato.

Omentoplastica Operazione con cui si riempie la cavità residua dopo l'aspirazione chirurgica di una cisti epatica con un lembo di peritoneo (una membrana che ricopre la parete addominale e pelvica).

Ospite definitivo Essere vivente in cui si trova la forma adulta di un parassita.

Ospite intermedio Essere vivente in cui si trova la forma larvale di un parassita.

Pericistectomia Vedi *cistectomia.*

Profilassi Insieme delle norme da seguire e delle cure da adottare per prevenire l'insorgere di una malattia.

Protoscolici Sono le forme larvali dell'echinococco, provviste di uncini. Se vengono ingerite dal cane possono dare origine al verme adulto.

Recidiva Termine medico che indica la ricomparsa di uno stato patologico apparentemente guarito.

Sabbia idatidea Materiale che si raccoglie sul fondo della cisti ed è costituito dai protoscolici e dai loro uncini staccatisi dalle capsule proligere.

Shock anafilattico Insufficienza circolatoria acuta caratterizzata da marcata ipotensione arteriosa, alterazione dello stato di coscienza fino al coma. Avviene in seguito al contatto con l'allergene in un soggetto già sensibilizzato.

Sierologia Serie di test utilizzati per individuare gli anticorpi nel siero di un paziente.

Vomica Emissione di liquido cistico e di sabbia idatidea, contenente uncini, frammenti di membrana e protoscolici. Si verifica in seguito alla rottura di una cisti polmonare in un bronco.

Note

L'echinococcosi cistica, o idatidosi, è una malattia diffusa in quasi tutto il mondo, soprattutto nelle zone in cui è o era praticata la pastorizia. Questa infezione è frequente nel bacino del Mediterraneo, in particolare nell'Italia del Sud e nelle isole, in Spagna, Grecia, Turchia e Africa del Nord; nel resto del mondo è maggiormente presente nell'Asia centrale e nell'America meridionale e la sua diffusione è in aumento nei paesi dell'Est europeo.

Fino alla fine degli anni '80, l'unico trattamento disponibile per questa malattia era la chirurgia. Successivamente lo sviluppo di farmaci (in particolare l'albendazolo) e l'introduzione dei trattamenti percutanei hanno notevolmente ampliato le possibilità terapeutiche.

Per la sua relativa rarità, è preferibile affrontare la malattia in centri di riferimento, in cui siano presenti specialisti (infettivologi, chirurghi, gastroenterologi e radiologi) che abbiano esperienza in questa patologia e collaborino tra loro nella scelta del trattamento più idoneo.

Ecografia – Dipartimento di Malattie Infettive

Università di Pavia – IRCCS Fondazione Policlinico "San Matteo"

WHO Collaborating Centre for Clinical Management of Cystic Echinococcosis

Tel. 0382 502799 o 0382 502159 dalle ore 9.30 alle 12.30 da lunedì a venerdì

E-mail echino.info@gmail.com

Nella sezione "Editoria scientifica" Pavia University Press pubblica esclusivamente testi scientifici valutati e approvati dal Comitato scientifico-editoriale. www.paviauniversitypress.it/scientifica

ISBN 978-88-96764-10-7

9 788896 764107

€ 4,00

PaviaUniversityPress

Edizioni dell'Università degli Studi di Pavia